

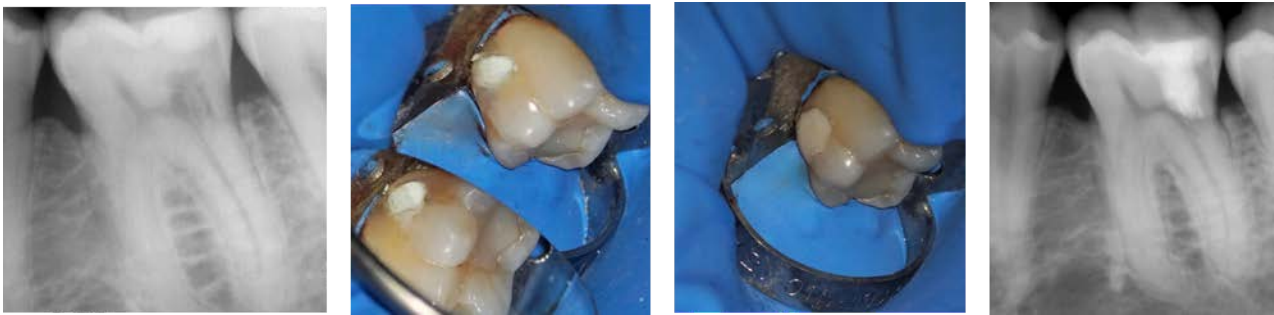
Cas cliniques Dr Ninon LEBRAT

1. Résorption externe

Un patient, âgé de 35 ans, en bonne santé, consulte pour un simple contrôle. Son dentiste découvre sur la panoramique dentaire une résorption externe sur la 36 (1) et décide de l'adresser au Dr Ninon Lebrat, endodontiste exclusif.

Le Dr Lebrat traite cette 36 : anesthésie locale, pose du champ opératoire (2), puis éviction de l'émail infiltré et du tissu granuleux qui a envahi la résorption. Nettoyage dentinaire jusqu'au contact pulpaire. Hémostase pulpaire. Coiffage pulpaire grâce au MTA Biorep (mélangé au vibreur) placé au contact direct de l'effraction pulpaire. La résorption est obturée au CVI.

Le lendemain du geste, le patient recontacté ne présente aucune symptomatologie. Il sera revu dans 3 et 6 mois pour vérifier la vitalité pulpaire de sa 36.

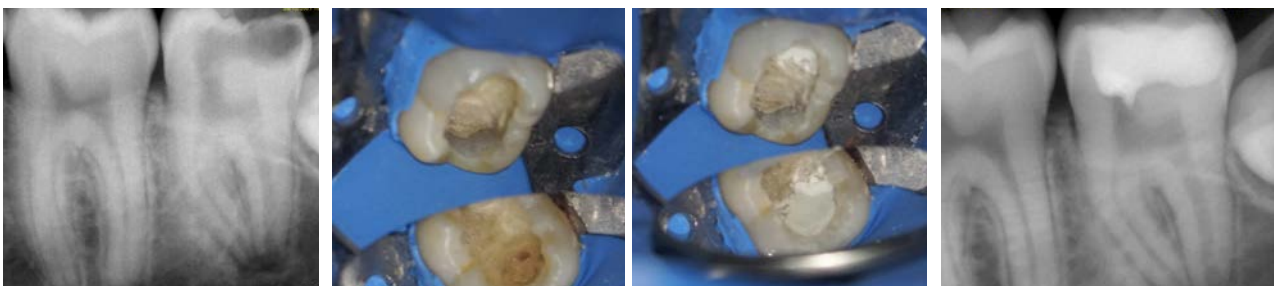


2. Coiffage pulpaire sur 37

Autre utilisation du MTA Biorep sur une enfant de 16 ans en bonne santé dont l'examen clinique de routine a révélé la présence d'une carie profonde.

Le Dr Ninon Lebrat a réalisé un coiffage pulpaire direct au MTA Biorep, obturé au CVI.

Un contrôle sera réalisé à 3 mois, 6 mois puis 1 an plus tard pour contrôler la vitalité pulpaire de cette 37.



Le mot du Dr LEBRAT sur MTA Biorep :

« Lors de cette première utilisation du MTA Biorep j'ai trouvé le matériau facile d'usage par sa consistance, et j'ai apprécié que la capsule soit large (..) ce qui facilite la récupération du matériau une fois malaxé ».

